

Session I

A Case of Superficial Esophageal Cancer Treated with Multidisciplinary Care

**Sung Min Kang, Kyoung Won Jung, Moo In Park, Seun Ja Park,
Sung Eun Kim, Jae Hyun Kim**

*Department of Internal Medicine, Kosin University Gospel Hospital,
Kosin University College of Medicine, Busan, Korea*

1. Case presentation

74세 남자 환자, 특별한 증상 없이 검진 내시경 상에서 발견된 이상 소견으로 방문하였다.

2. Diagnosis

Superficial Esophageal Cancer, IIc

3. Therapy and Clinical course

내원하여 시행한 상부 위장관 내시경 및 조직 검사에서 이상 소견이 있던 식도의 세 부위에서 Superficial Esophageal Cancer (Squamous cell carcinoma) 확인되었으며, 치료 결정을 위해 다학제 진료 후 병변이 세 군데 걸쳐 있으며 범위가 넓어 수술 보다는 CCRT 시행하기로 하여 2018.11.12-12.20 RT 28회, 2018.11.12 1st FP CTx - 2019.5.18 6th FP CTx 시행하였고, 이후 내시경 및 영상의학적 검사에서 resolution된 소견 관찰되어 외래에서 경과 관찰 중인 환자이다.

4. Conclusion

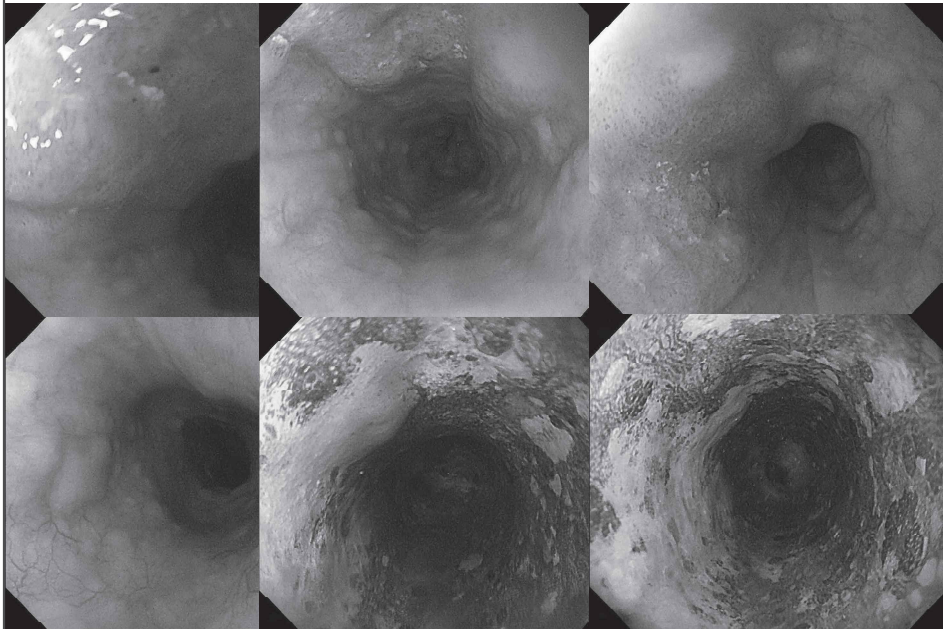
치료 결정이 까다로운 환자에서 다학제 진료를 통한 치료 방향 결정이 도움이 될 수 있다.

Key words: Superficial esophageal cancer, Multidisciplinary care

Patient Information

- 74/M
- **Chief Complaint**
 - 검진 내시경 이상 소견
- **Present Illness**
 - 내원 1개월 전 시행한 외부 내시경 이상 소견으로 내원.

외부 내시경(2018.9.4)



Patient Information (과거력 한번 더 확인)

Past History

DM(-)/HTN (+, 15년 전 진단)
Pul.Tbc (-)/hepatitis (-)/cancer (-)
Hyperlipidemia (+, 1년 전 진단)

Review of System

Nausea (-) Vomiting (-)
Diarrhea (-) Constipation (-)
Abdominal pain (-)
Melena (-) Hematochezia (-)

Social History

Smoking : 소주 1병/주, 50년
Alcohol : 하루 1갑, 50년

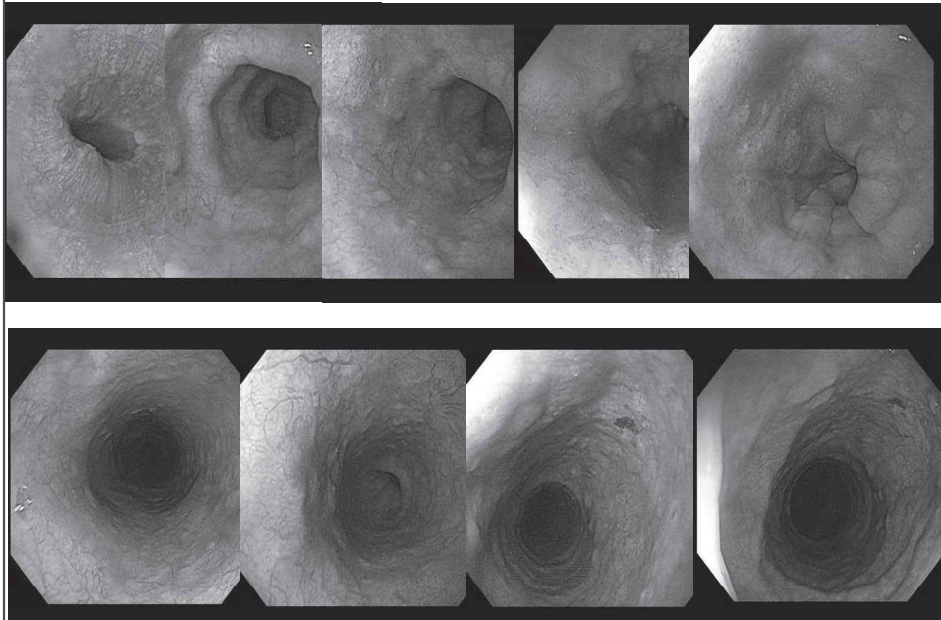
Physical examination

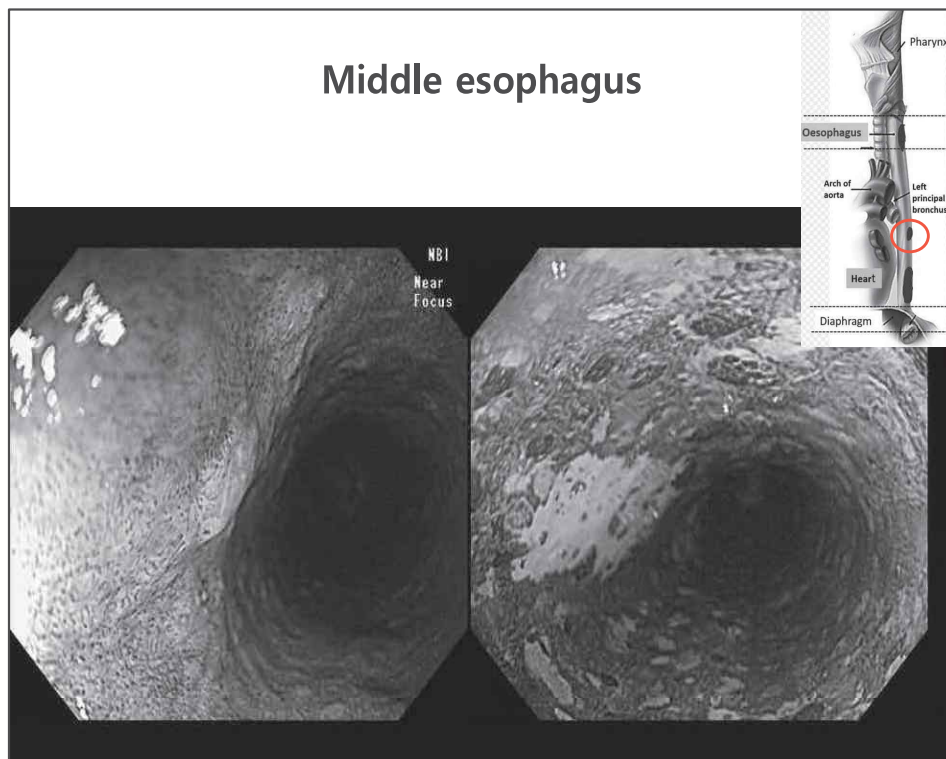
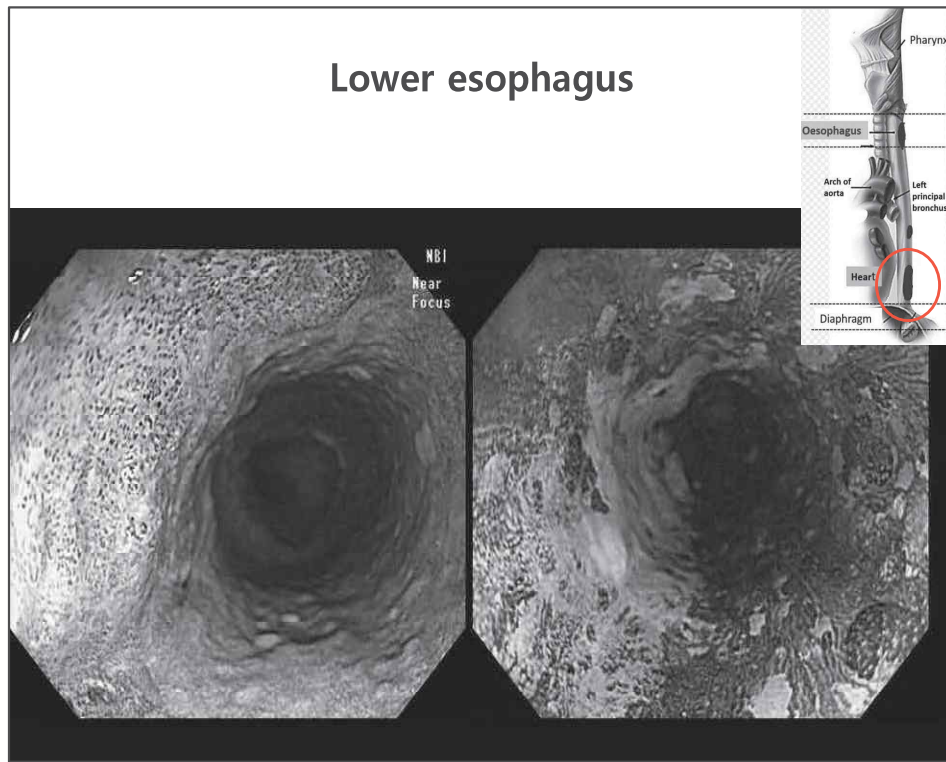
V/S /-66-20-36.8
Abdomen
Soft and mild distension
No rebound

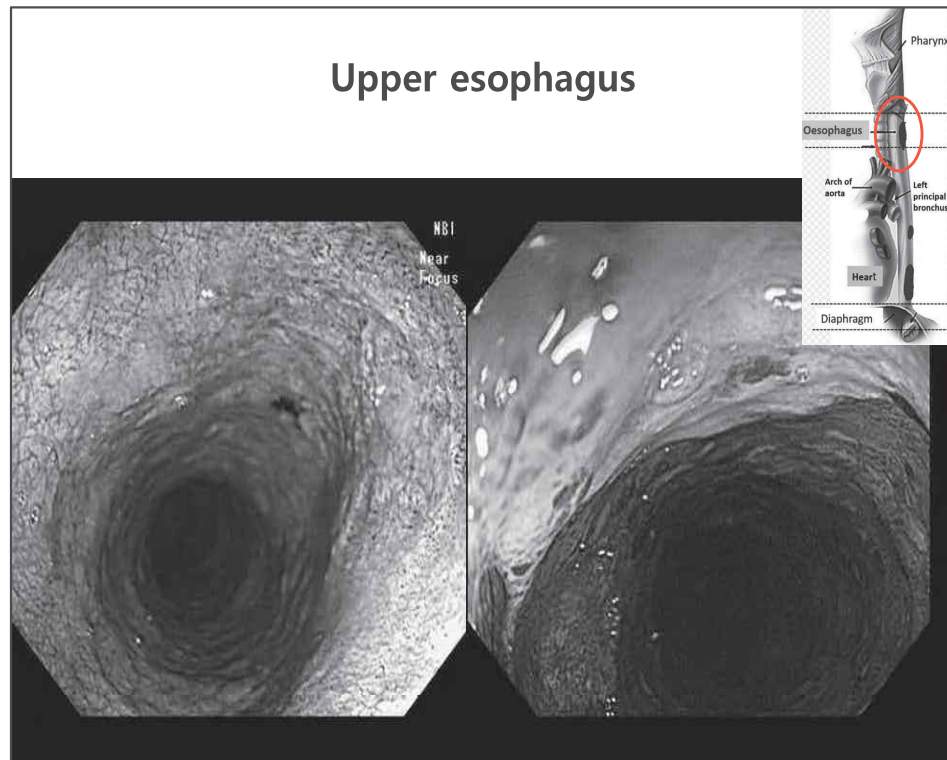
Family History

Non specific

본원 내시경(2018.10.16)



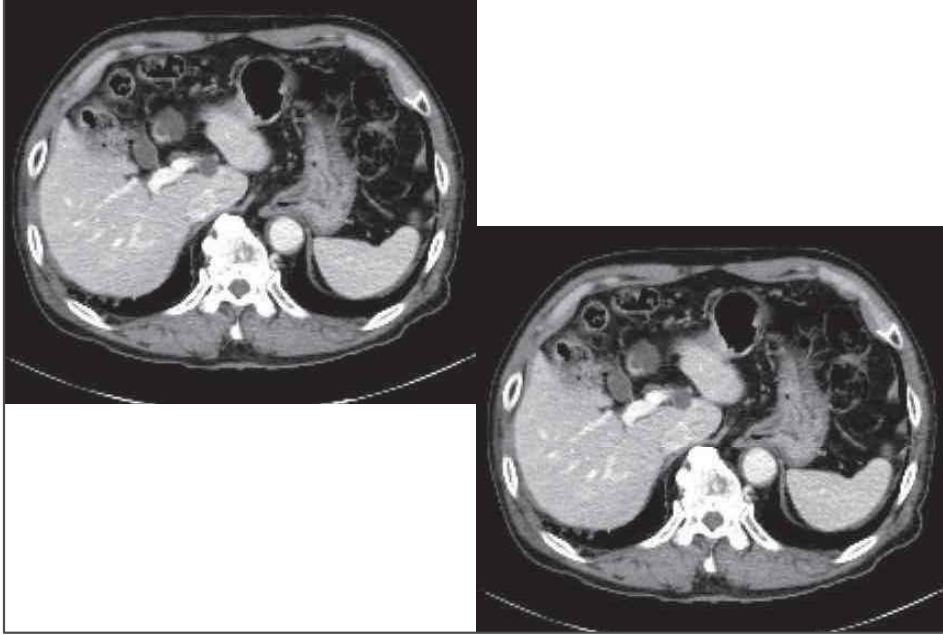




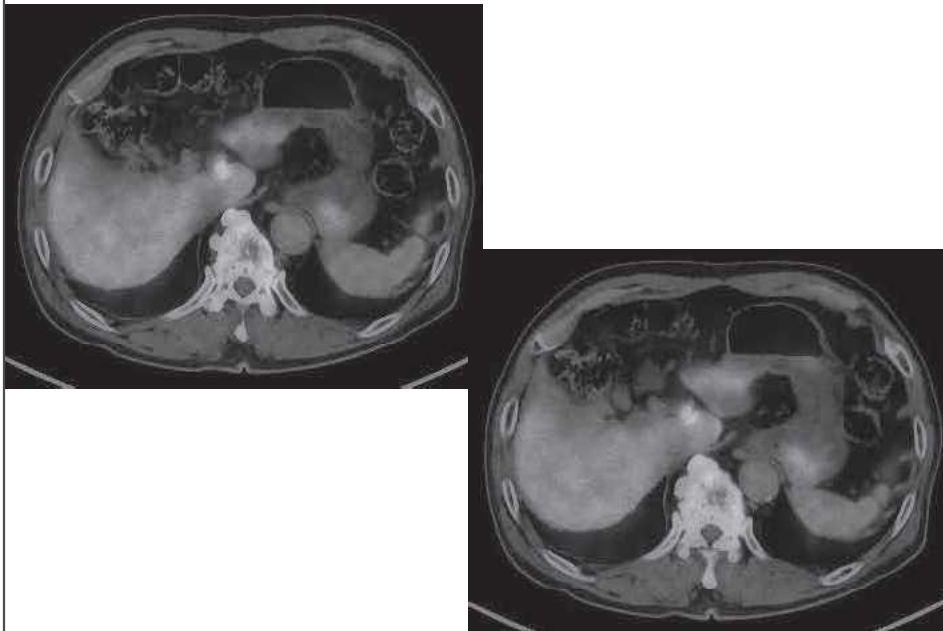
Initial Lab findings (2018.10.29.)

- CBC : 5,800/mm³ – **12.6** g/dL – 186,000/mm³
- BUN/Cr : 13.1/1.12 mg/dL
- Na/K/Cl : 140.8/4.47/107.3 meq/L
- Protein/Albumin : 6.2/3.9 g/dL
- AST/ALT : 22/11 IU/L
- ALP : 71 IU/L r-GTP : 24 U/L
- Total bilirubin/direct bilirubin : 0.30/0.10 mg/dL
- PT (INR) : 1.00 aPTT : 37.6 sec
- ESR : 12 mm/hr
- HS-CRP : 0.193 mg/dL
- CEA 2.97 ng/mL, CA19-9 <2.00 U/mL, SCC Ag 2.1 ng/mL

Abdomen CT (2018.10.30)



PET-CT (2018.10.31)



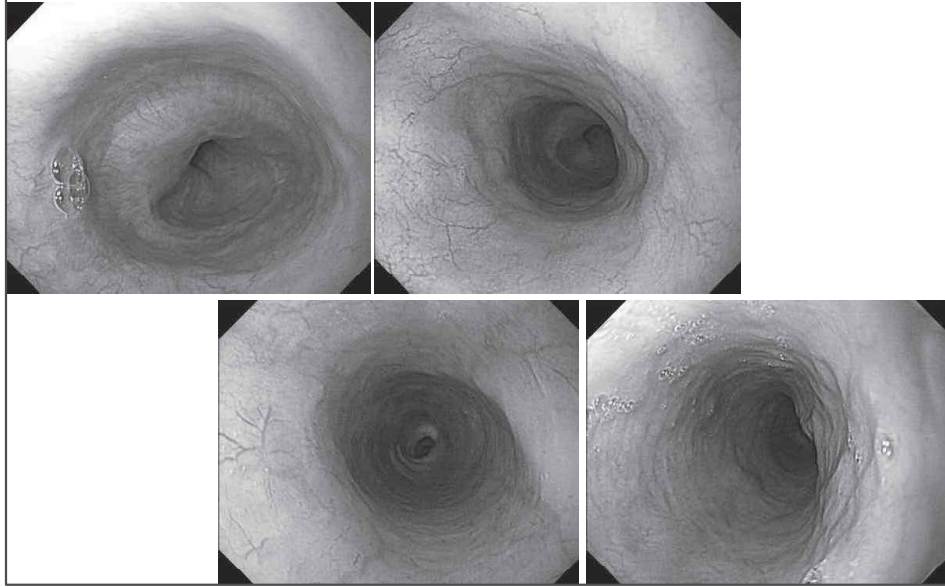
Work-up and Decision making

- 본원 EGD : UI 19-23 cm, UI 30-32 cm, UI 34-39 cm에 대해서 각각의 조직 검사를 시행하였고, 모두 superficial esophageal cancer (Bx: Squamous cell carcinoma)로 확인됨.
- Hepatoduodenal ligament 옆에 있는 cystic and solid mass에 대해서는 necrotic lesion (metastasis or tuberculosis, necrotic NET)으로 식도에 대한 치료를 진행하고 경과 관찰하기로 함.

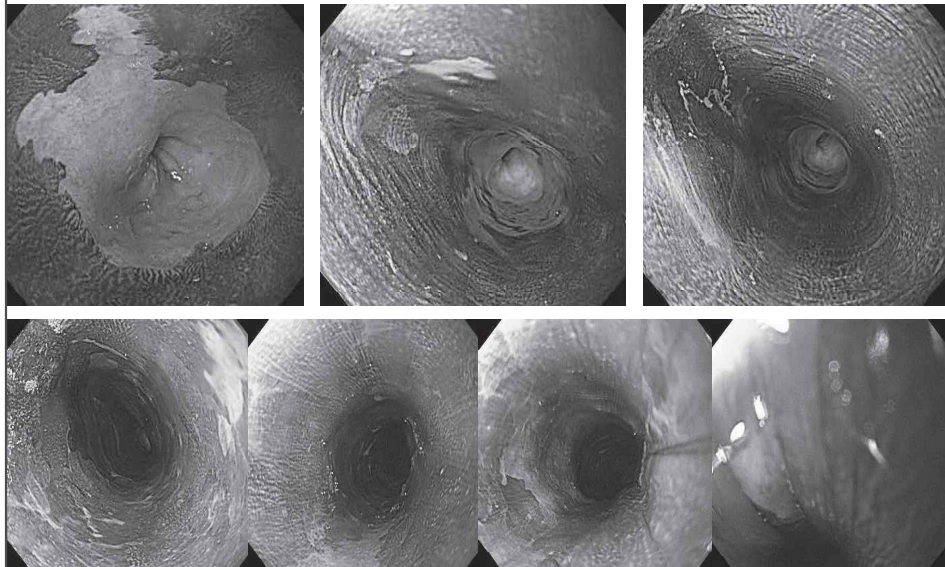
Progress note

- 다학제 진료 후 Esophageal 병변의 깊이는 cT1으로 판단되나 부위가 세 군데이며, cervical esophagus에도 병변이 있어 수술을 진행하기에는 범위가 넓어 CCRT (5,040 cGy, 28fr) 시행하기로 함.
- 2018.11.12~12.20 RT 28회 완료
- 2018.11.12 1st FP CTx – 2019.3.2 4th FP CTx
- 2019.04.03 follow up EGD 및 PET-CT 시행.

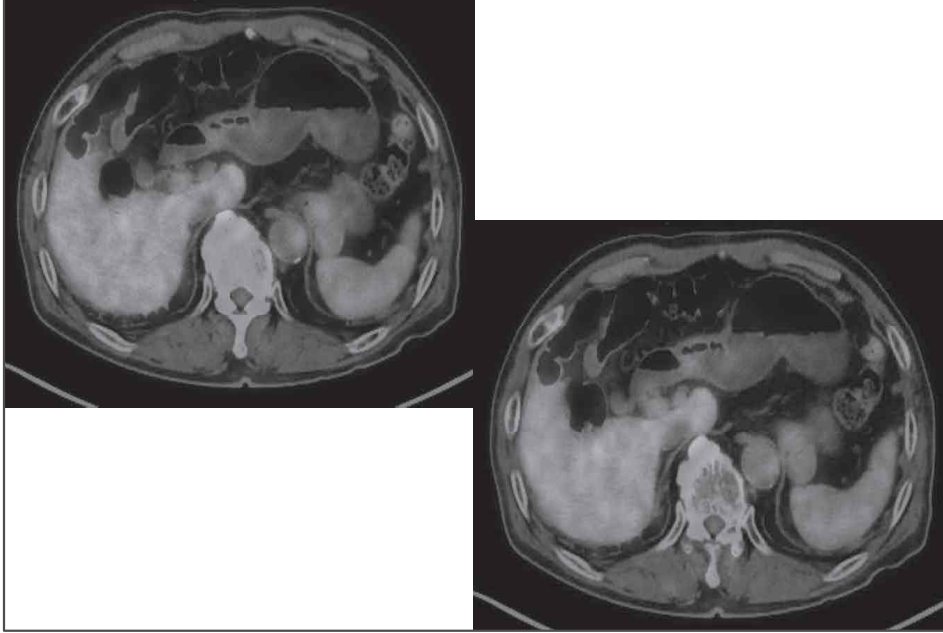
**Progress note: FP CTx 4 cycle 이후 EGD f/u
(2019.4.3)**



**Progress note: FP CTx 4 cycle 이후 EGD f/u
(2019.4.3)**



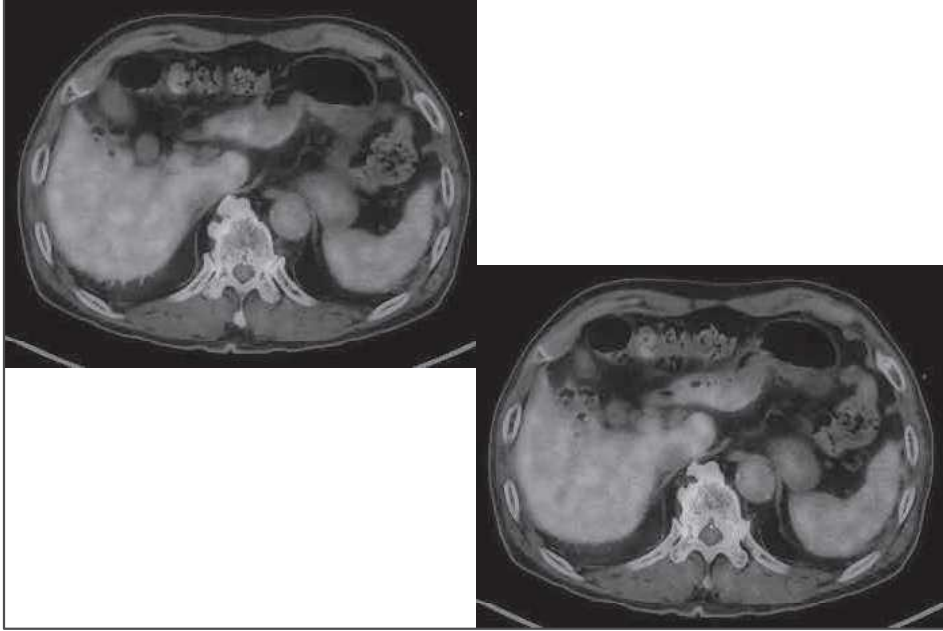PET-CT (2019.04.03)



Progress note

- 2019.04.04 다학제 통합진료 (4인:소화기내과, 방사선종양학과, 핵의학과, 영상의학과) 시행하였고, FP CTx 6회까지 진행한 후 hepatoduodenal ligament의 cystic and solid mass에 대해 image f/u하기로 함.
- 2019.04.04-2019.5.18 5th, 6th FP CTx 진행.

PET-CT (2019.06.28)



2019.9. OPD f/u

- 특별한 증상 없음.
- 2019.12 CT 및 EGD f/u 예정임.

